Abb. 1: Klinisch unauffällige Ausgangssituation fünf Jahre nach endodontischer Versorgung von Zahn 11.

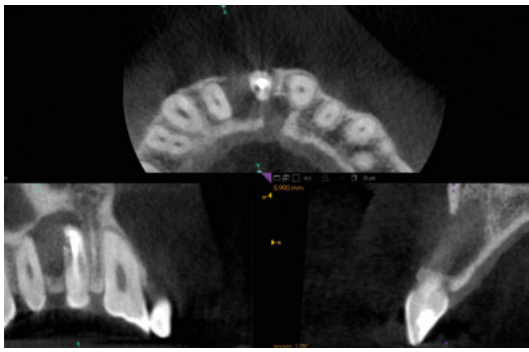

Abb. 2: Radiologische 3D-Darstellung des Oberkiefer-Defektes mit Erosion ins Foramen incisivum (Axialschicht) sowie Verlust der labialen Kompakta in der sagittalen Rekonstruktion.

IMPLANTOLOGISCHE FRONTZAHNREHABILITATION
MIT INTERDISZIPLINÄREM MAXIMALKONZEPT

Dr. Hajo Peters, Wien

Der vorliegende Fallbericht schildert die einjährige chirurgische und prothetische Therapie, die zahntechnischen Besonderheiten sowie das aktuelle einjährige Follow-Up eines 24-jährigen Patienten, der mittels Frontzahnimplantat (CAMLOG® SCREW-LINE) versorgt wurde. Um den Anforderungen des Patienten als Berufsmusiker sowohl funktionell als auch ästhetisch gerecht zu werden, wurde gemäß des von ZTM Christian Koczy, Dr. Otto Exenberger und Dr. Hajo Peters entwickelten ***Wiener Ästhetik-Protokolls*** therapiert, das auf der engen Interdisziplinarität zwischen Zahntechniker, Prothetiker und Chirurg basiert. Bei diesem Protokoll handelt es sich um ein Maximalkonzept, das in allen Einzelheiten vorgestellt werden soll. Die Dokumentation beschreibt die Diagnostik und das klinische Vorgehen von der Frontzahnentfernung im Oberkiefer mit ausgedehnter Zystketomie über die provisorische Versorgung, die Rekonstruktion des Alveolarfortsatzes, Implantatpositionierung und Augmentation des Weichgewebes bis hin zur Ausformung und Wiederherstellung mittels individueller Keramik-Prothetik.

Anamnese und Befunderhebung

Im Rahmen einer zahnärztlichen Routineuntersuchung und der anschließenden Befundung mittels Panoramaschichtaufnahme ergab sich bei dem zum Untersuchungszeitpunkt 22jährigen Patienten (2014) eine ausgedehnte radiologische Transluzenz im Bereich des anterioren Oberkiefers. Der Patient war ersten eigenen Angaben zufolge beschwerdefrei und klinisch lag eine unauffällige orale Situation des Weichgewebes sowie der Zahnhartsubstanz vor **(Abb. 1).**

Der Patient ist Berufsmusiker (Saxophonist) und die gezielte Befragung hinsichtlich der suspekten Frontzahnregion ergab schließlich doch eine zeitweise auftretende Empfindlichkeit unter der Oberlippe, die der Patient selbst auf das tägliche Üben mit dem Blasinstrument und eine mögliche Überbeanspruchung der Lippenmuskulatur zurückgeführt, aber niemals für erkrankungsbedingt erachtet hatte. [1-2]

Es ließ sich anamnestisch eine fünf Jahre zurückliegende endodontische Therapie des Zahnes 11 eruieren. Die Notwendigkeit zur Wurzelkanalbehandlung war auf eine mechanisch-traumatische Luxation des Zahnes zurückzuführen, der nach anfänglicher Schienung und nachfolgenden Sensibilitätskontrollen keine positive Vitalität und somit ausbleibende Reinnervation/ -vaskularisation des geschädigten Endodonts gezeigt hatte.

Zur besseren Beurteilung der vermuteten apikalen Pathologie wurde eine dreidimensionale Röntgendiagnostik durchgeführt, die das ganze Ausmaß des knöchernen Defekts zeigte: Es handelte sich um eine scharf begrenzte ossäre Transluzenz von ca. 2x3x1cm im frontalen Alveolarfortsatz des Oberkiefers mit knöchener Erosion zum Foramen incisivum und enger Relation zum wurzelkanalbehandelten Zahn 11. Im Sagittalschnitt durch die Läsion imponierte ein ausgedehnter vestibulärer Verlust des Alveolarfortsatzes **(Abb. 2).**

Chirurgische Sanierung

Der radiologische Befund korrelierte in der dann durchgeführten chirurgischen Therapie mit der fast vollständigen Fenestration des labialen Alveolarknochens **(Abb. 3).** Wegen der minimalinvasiv orientierten Zahnentfernung unter Zuhilfenahme eines Piezosurgery-Gerätes (mectron, Köln) zur Lösung der parodontalen Verankerung des

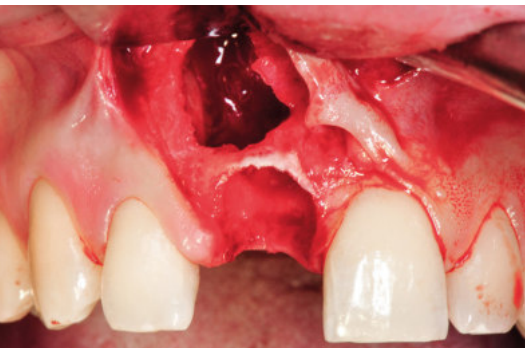

Abb. 3: Intraoperativer Situs nach Zahnentfernung und Zystektomie. Zarte erhaltene zervikale Knochenbrücke.

Abb. 4: In toto enukleierte radikuläre Zyste aus der apikalen Region des Zahnes 11.

Abb. 5: Koagulumstabilisierung des Zystendefekts und der Alveole mit xenogenem Kollagen-Kegel.

Abb. 6: Klinische Defekt-Situation sechs Wochen nach Zahnentfernung.

Abb. 7: Tiefziehschiene als Langzeitprovisorium während der gesamten Behandlungsdauer.

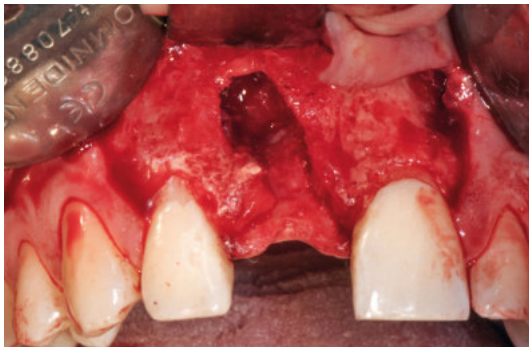

Abb. 8: Ausdehnung des knöchernen Defektes mit vollständiger Resorption der bukkalen Knochenwand vor Knochenaugmentation.

Zahnes konnte eine zervikale Knochenbrücke koronal des Defektes erhalten bleiben. Die vorangegangene Bildung eines vestibulär gestielten Mukoperiostlappens ermöglichte einerseits Übersicht über den pathologischen Prozeß und gewährte andererseits den Schutz der angrenzenden Papillen. Die Zystektomie ergab eine später histologisch bestätigte infizierte radikuläre Zyste, die in toto enukleiert werden konnte. Die klinischen Ausmaße des entfernten Zystengewebes gibt **Abbildung 4** wieder. Zur Koagulumstabilisierung wurde ein Kollagenkegel (Parasorb, Resorba, Nürnberg) druckfrei in die Alveole eingebracht **(Abb. 5).** Da das Ausmaß der knöchernen Resorption bereits zum Zeitpunkt der Zahnentfernung ein so großes Volumen eingenommen hatte, konnte nicht mit einer ausreichenden Reossifikation des Defektes gerechnet werden. Dies gilt besonders im spongiösen Alveolarfortsatz des Oberkiefers im Vergleich zu ähnlichen Defekten im Unterkiefer mit breiter Kortikalis und höherem Regenerationspotential. Aus diesem Grund und wegen des Vorliegens einer infizierten Zyste wurde auf ein unmittelbares Auffüllen des Defektes im Sinne einer Socket-Preservation-Technik verzichtet. In der primären Wundversorgung ging es deshalb vorrangig um die weichgewebige Deckung und Verheilung des Defektes und somit dem Erreichen optimaler Voraussetzungen für ein operatives Re-Entry zur knöchernen Augmentation nach etwa 6 Wochen. Medikamentös wurde der post-operative Verlauf mit systemischer Antibiose (Amoxicillin) und lokaler Chlorhexidingluconat-Spülung (0,2%) bis zur Nahtentfernung nach einer Woche begleitet.

Weichgewebsheilung und Provisorium

Der klinische Befund des Frontzahnsegments nach Abschluß der Weichgewebsheilung ergab die zu erwartenden optischen Defekte. Sowohl vertikale als auch transversale Verluste imponierten bei der Wiedervorstellung des Patienten. Allerdings zeigten sich reizfreie Wundheilungsbedingungen, was den vollständigen Weichteilverschluß der Extraktionsalveole und eine entzündungsfreie Gingiva und Alveolarmukosa beinhaltete **(Abb. 6).** Während der gesamten Behandlungsdauer, beginnend mit der Zahnentfernung bis zum Eingliedern der Implantatkrone trug der Patient das im Tiefziehverfahren angefertigte Schienenprovisorium **(Abb. 7)**, welches für ihn funktionell und ästhetisch ausreichend war. Für die ungestörte Weichgewebsheilung ist die Verwendung eines das Schleimhauttegument nicht druckbelastenden Provisoriums unerlässlich. Das bedeutet, dass entweder Schienen zum Einsatz kommen oder mittels Säure-Ätz-Technik befestigte Klebebrücken. Letztere bieten den Vorteil eines angenehmeren Tragekomforts für den Patienten (keine Okklusionsbeeinträchtigung), bedeuten aber für alle folgenden Behandlungsschritte das aufwendige Entfernen und postoperative Wiederbefestigen an den Nachbarzähnen. Hier müssen die Bedürfnisse des Patienten abgefragt und entsprechend berücksichtigt werden. Unser Patient entschied sich für ein einfacher zu handhabendes Schienenprovisorium, welches im Laufe der Therapie auch angepasst oder erneuert werden konnte.

Knochenaugmentation

Wie schon zum Zeitpunkt der Zystektomie und Zahnentfernung zu erwarten, offenbarte sich bei Wiedereröffnung des Situs der ausgedehnte Knochendefekt, der sich sogar noch durch die Resorption der so mühevoll erhaltenen zervikalen Knochenbrücke vergrößert hatte **(Abb. 8).** Hier

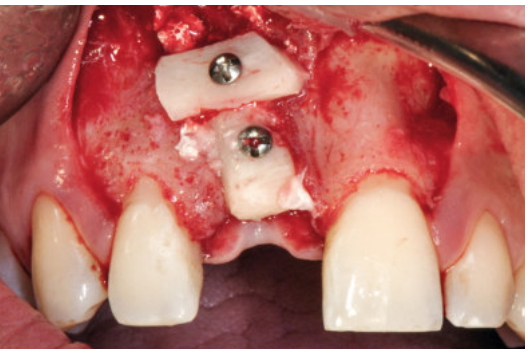

Abb. 9: Mit Osteosyntheseschrauben fixierte Knochenblöcke zur Augmentation (horizontaler Block: Knochendeckelmethode; vertikaler Block: lagerkongruenter Block).

Abb. 10: Trepanbohrer zur Knochenblockentnahme und durchmesserkorrespondierender Lagerfräser zur Aufbereitung des Empfängerbetts.

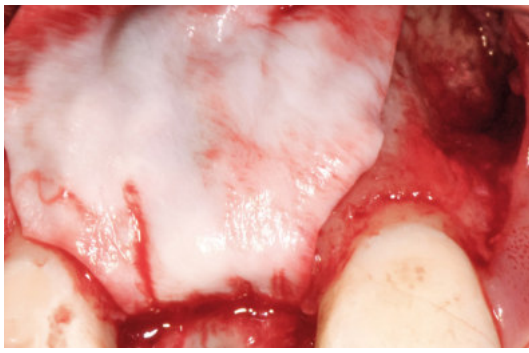

Abb. 11: Kollagen-Membranabdeckung des Augmentationssitus im Sinne einer gesteuerten Knochenregeneration.

Abb. 15: Korrespondierende Okklusalansicht zu Abb. 14 mit rehabilitierter Kieferkammbreite.

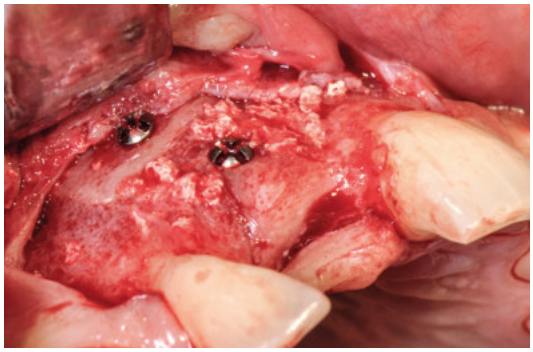

Abb. 16: Eröffnetes Augmentationsgebiet mit Osteosyntheseschrauben in situ.

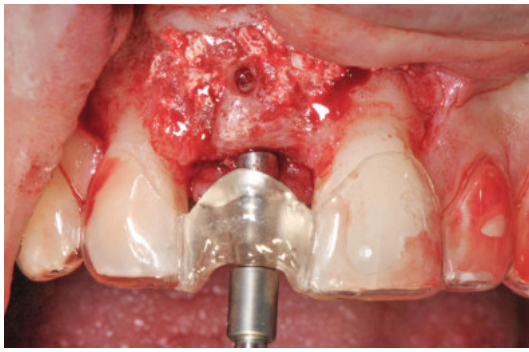

Abb. 17: Schablonengeführte Implantat-Pilotbohrung nach Entfernung der Osteosyntheseschrauben.

zeigte sich einmal mehr, dass die Voraussage des Knochenerhalts nach Zahnentfernung im Bereich des zahntragenden Alveolarfortsatzes einem unvorhersagbaren Glücksspiel gleicht, das trotz sorgfältiger und minimalinvasiver OP-Technik keine sichere Prognose ermöglicht. Aus diesem Grund ist es erforderlich, dass dem Patienten bereits vor der Zahnentfernung die Notwendigkeit der knöchernen Augmentation erläutert und er über die unterschiedlichen klinischen Maßnahmen und Behandlungsoptionen zur Regeneration aufgeklärt wird.

Die Augmentation des knöchernen Hartgewebsdefektes wurde mittels zweier autogener Knochenblöcke durchgeführt **(Abb. 9).** Diese wurden in lokaler Anästhesie im Bereich des rechten aufsteigenden Unterkiefers entnommen. Um eine maximale Adaptation des im Bereich der Alveole eingebrachten vertikalen Blocks zu gewährleisten, wurde der Block mit einem Trepanbohrer entnommen und das Empfängerbett mittels einer im Durchmesser korrespondierenden Fräse **(Abb. 10)** osteoplastisch aufbereitet. Dabei ist eine oro-vestibuläre Überdimensionierung des Augmentationsbereichs notwendig, um spätere Resorptionen von vestibulär in der Einheilungsphase auszugleichen. Aufgrund der nicht ausreichenden vertikalen Defektdeckung musste ein zweiter Block im verbliebenen apikalen Defekt im Sinne eines Knochendeckels appliziert werden. Der Defekt war zuvor mit einem Gemisch aus autogenen Spänen und xenogenem partikulärem Knochenersatzmaterial (Bio-Oss, Geistlich, Wolhusen) aufgefüllt worden. Beide Blöcke wurden lagestabil mit Osteosyntheseschrauben (Ustomed, Tuttlingen) auf dem darunterliegenden Alveolarfortsatz befestigt. Die gezeigte Kombination zweier Blöcke verdeutlicht anschaulich die Berechtigung der beiden etablierten Augmentationsverfahren von Knochendeckelmethode mit Distanzosteogenese und kongruenter Blockadaptation mit Kontaktosteogenese. Zur Nivellierung der Übergänge zwischen Knochenblöcken und äußerer Kurvatur des Alveolarfortsatzes und als Resorptionsschutz wurde partikuläres Knochenersatzmaterial überschichtet und im Sinne einer gesteuerten Knochenregeneration mit einer resorbierbaren Kollagenmembran (Bio-Gide, Geistlich, Wolhusen) abgedeckt **(Abb. 11).**

Implantation

In Vorbereitung auf die Implantation, die etwa vier Monate nach Knochenblockaugmentation durchgeführt wurde, erfolgte die labortechnische Herstellung der Bohrschablone **(Abb. 12).** Hierzu war vor Zahnentfernung vom Ausgangszustand ein Modell und eine Tiefziehfolie erstellt worden, in die die konfektionierte Bohrhülse gemäß Positionierung und Achsrichtung des ursprünglichen Zahnes 11 eingesetzt worden war. Wann immer möglich, sollten Ausgangsmodelle vor Zahnentfernung angefertigt werden, um für die weiteren Schritte ausreichend anatomische Referenzen bereit zu halten. Ansonsten orientiert sich die Ausrichtung der Bohrhülse vornehmlich an der späteren prothetischen Einschubrichtung mit Berücksichtigung der angrenzenden Nachbarzähne. Da der Techniker wusste, dass eine maximale knöcherne Rekonstruktion des Implantatbetts geplant war, konnte die Bohrschablone gemäß rein anatomisch-prothetischer-Konstruktionsmerkmale hergestellt werden ohne auf im Modell ohnehin schwer erkennbaren knöchernen Defiziten Rücksicht nehmen zu müssen.

Abb. 12: Bohrschablone im Tiefziehverfahren mit konfektionierter Hülse in am Ursprungszahn orientierter Positionierung und Achsrichtung.

Abb. 13: Panoramaschichtaufnahme mit Bohrschablone vor Osteosyntheseschrauben-Entfernung und Implantation.

Abb. 14: Frontalansicht mit klinischem Befund nach vier Monaten Einheilungszeit der Blockaugmentate.

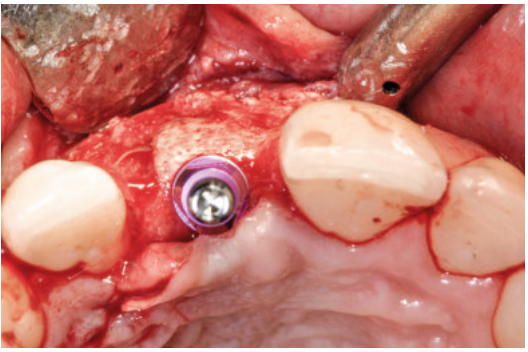

Abb. 18: Okklusalansicht des gesetzen Implantats mit sehr gut regenerierter vestibulärer Kieferkamm-Kontur.

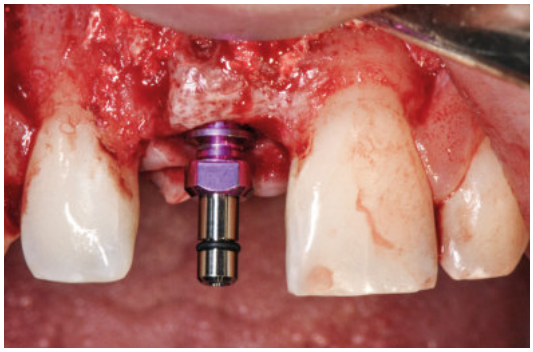

Abb. 19: Frontalansicht mit parakrestaler Implantatschulter bei maximaler vertikaler Knochenregeneration.

Abb. 20: Panoramaschichtaufnahme zur radiologischen Evaluierung nach Implantation 11.

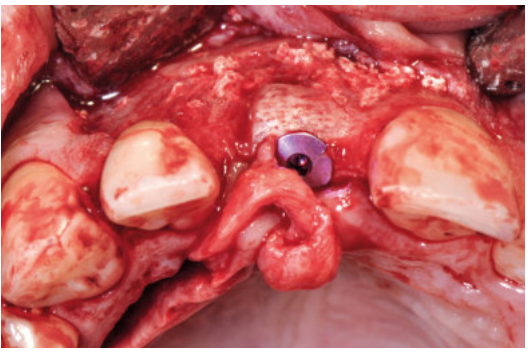

Abb. 21: Palatinal gestieltes Bindegewebstransplantat zur Weichgewebsaugmentation.

Abbildung 13 zeigt die Panoramaschichtaufnahme mit eingesetzter Bohrschablone und röntgenopaker Hülse, sowie den beiden Osteosyntheseschrauben in situ. Die Frontalansicht der klinischen Situation vier Monate post-augmentationem ist aus **Abbildung 14** ersichtlich. Hierbei ist besonders die Verbesserung der vertikalen Kieferkamm-Dimension im Vergleich zu Abbildung 6 zu beachten. In der Okklusalansicht **(Abb. 15)** zeigte sich bereits klinisch eine physiologische Kieferkamm-Transversale, die auf eine entsprechende knöcherne Regeneration hoffen ließ.
Die Eröffnung des OP-Gebiets geschah mittels eines Mukosa-Splitflaps, so dass nach Implantation die Möglichkeit zur gleichzeitigen Weichgewebsaugmentation gegeben war. Nach Präparation des zweischichtigen vestibulären Lappens ist die knöcherne Regeneration des vormaligen Defektes gut zu beurteilen **(Abb. 16).** Die Knochenblöcke waren vollständig integriert und es zeigten sich sowohl eine sehr gute transversale Regeneration als auch eine maximale vertikale Regeneration. Nach Entfernung der Osteosyntheseschrauben wurde die schablonengeführte Pilotbohrung durchgeführt **(Abb. 17).** Die Erweiterung des Bohrschachtes bis zum Durchmesser der finalen Formbohrung geschah freihändig. Nach Abschluß der knöchernen Aufbereitung ist der Bohrschacht im Sinne eines bone-mappings mit einer stumpfen Knopf-Sonde auf allseitige intakte knöcherne Begrenzung auszutasten. So werden Perforationen zum Nasenboden ausgeschlossen und ein eventueller Bedarf an einer Nachaugmentation -vor allem nach vestibulär- kann ermittelt werden. Eine Nachaugmentation war im vorliegenden Fall nicht erforderlich. Das manuell eingebrachte Implantat (CAMLOG® SCREW-LINE) war in der okklusalen Ansicht von einer ausreichend dimensionierten und gut durchbluteten vestibulären Knochenwand umgeben. Auch die Kurvatur des Kieferbogens war vollständig wiederhergestellt **(Abb. 18).** Die Frontalansicht zeigt den krestalen Knochenverlauf und die parakrestale Implantatschulterlage, sowie die Positionierung des Implantats in mesiodistaler Richtung unter Wahrung der anatomischen Mindestabstände zu den Nachbarzähnen (1,5 bis 2mm), so dass die spätere Ausbildung von Papillen bei ausreichender Ernährung des interdentalen Knochens gewährleistet werden konnte **(Abb. 19).** Im vorliegenden Fall wurde ein 4,3 mm breites und 13 mm langes CAMLOG® SCREW-LINE Implantat eingesetzt und post-operativ radiologisch dokumentiert **(Abb. 20).**

Zur Volumen-Vermehrung der periimplantären Gingiva wurde bereits mit der Implantatplatzierung die simultane Weichgewebsaugmentation mit einem palatinal gestielten Bindegewebstransplantat durchgeführt. Das paramarginal-palatinal, subepithelial präparierte Gewebe wurde hierzu über den anterior gestielten Pol in die Zahnlücke eingeschlagen **(Abb. 21)**

Abb. 22: Postoperativer Schwellungszustand eine Woche nach Weichgewebsaugmentation.

Abb. 23: Zehn Wochen nach Weichgewebsaugmentation. Ausgangszustand für die Gewebsausformung.

Abb. 24: Intraoperative Implantat-Abformung mit individuellem Löffel.

Abb. 28: Implantatabformung mit individualisiertem Abdruckpfosten zur Stabilisierung des Gingivatrichters.

Abb. 29: Individuelles Abutment in situ.

Abb. 30: Keramisch verblendete Zirkonoxid-Krone auf dem Meistermodell ohne Gingivamaske.

und mit dem zuvor präparierten Periost des Splitflaps mit resorbierbarer Naht befestigt. Hierüber kann der Mukosaanteil des Splitflaps spannungsfrei geschlossen werden, so dass eine deutliche Gewebszunahme bei vollständiger plastischer Deckung der Implantatregion resultiert. Das so transplantierte Bindegewebe bringt die genetische Information mit zur langfristigen Ausbildung einer keratinisierten Gingiva am Implantationsort. Postoperativ ergeben sich häufig Schwellungszustände, die in Kombination mit der Weichgewebsvermehrung eine optische Verkleinerung der klinisch sichtbaren Nachbarzahnkronen bewirken **(Abb. 22).** Hierüber ist der Patient unbedingt aufzuklären und das Provisorium entsprechend anzupassen. Nach zehn Wochen war die neue Weichgewebssituation vollständig etabliert **(Abb. 23).** Dies entsprach gleichzeitig dem Ausgangszustand für die im Anschluß folgenden implantatprothetischen Maßnahmen zur Weichgewebsausformung. Zu diesem Zeitpunkt sind alle hart- und weichgewebsaugmentativen Behandlungsschritte abgeschlossen. Es ist dabei sicherzustellen, dass das Weichgewebe möglichst sogar überdimensioniert rekonstruiert ist, um ausreichend Reserven für die Weichgewebsausformung sicherzustellen.

Gingivaformung

Bereits nach der Implantation erfolgte die intra-operative Abformung des Implantats mit einem individuellen Löffel **(Abb. 24).** Dies diente als Grundlage für die Herstellung eines individuellen Gingivaformers **(Abb. 25).** Dieser Gingivaformer wird entweder aus Kunststoff oder Zirkonoxid in Anlehnung an die gescannte prothetische Aufstellung des zu ersetzenden Zahnes gefräst und mit einem provisorischen Abutment verklebt. Der nach chirurgischer Freilegung mittels Verschiebeplastik eingesetzte Gingivaformer ragt etwa 2 mm über den Gingivarand hinaus und hat an der Durchtrittsstelle seine breiteste Ausdehnung **(Abb. 26).** Ziel dieses individuellen Gingivaformers ist es, das Emergenzprofil des späteren Implantatabutments in der Gingiva auszuformen. Hierzu muss er im axialen Schnitt sowohl die oro-vestibuläre als auch die mesio-distale Dimension der Kronenanatomie auf Gingivaniveau optimal nachbilden **(Abb. 27).** Wir verstehen die Einführung des Konzeptes eines individuellen Gingivaformers als das entscheidende Bindeglied in unserem ästhetischen Behandlungsprotokoll zwischen der chirurgischen Rehabilitation des Implantatlagers und der prothetischen Nachbildung einer anatomischen Zahnkrone. Die Verweildauer des individuellen Gingivaformers im Mund zur Gingivaformung ist individuell verschieden und beträgt zwischen acht und zwölf Wochen, bevor die Implantatabformung stattfinden kann.

Individuelles Abutment und Implantatkrone

Nach Entfernen des individuellen Gingivaformers musste bei der Implantatabformung sichergestellt werden, dass der grazile Gingivatrichter nicht durch das Abformmaterial deformiert wird. Aus diesem Grund wurde ein konfektionierter Abdruckpfosten mittels niedrig viskösem Kunststoff ummantelt und in dem Gingivatrichter ausgehärtet **(Abb. 28).** Das so erhaltene Modell spiegelt die Implantatsituation mit gleichzeitig vorhandenem gingivalen Durchtrittsprofil der späteren Krone wider. Auf dieser Grundlage wurde ein individuelles Abutment hergestellt, das

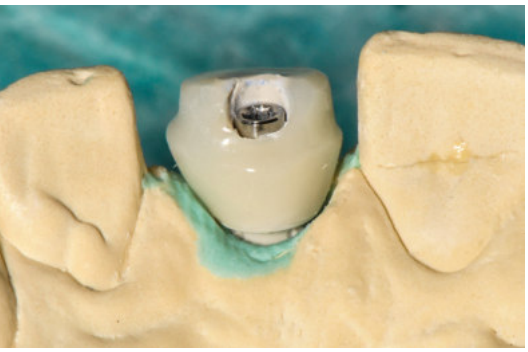

Abb. 25: Individueller Gingivaformer auf dem Modell.

Abb. 26: Frontalansicht des individuellen Gingivaformers in situ.

Abb. 27: Okklusalansicht des individuellen Gingivaformers mit anatomisch optimalem Emergenzprofil.

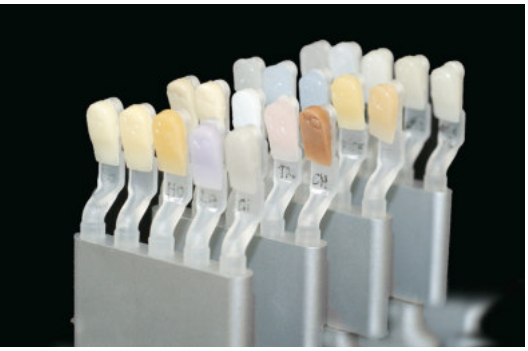

Abb. 31: Individueller Farbschlüssel zur Farbnahme am Patienten.

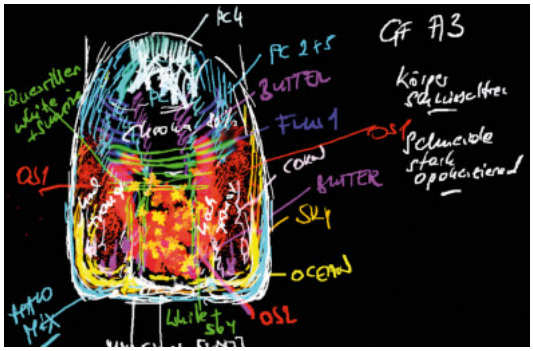

Abb. 32: Das am Patienten angefertigte Schichtschema für die farbliche Individualisierung der Implantatkrone.

Abb. 33: Eingesetzte Implantatkrone nach einem Monat.

drei wesentliche Aufgaben erfüllt: farbliche Individualisierung des Zahnkerns; finale Manipulation der Gingiva durch variierende subgingivale Gestaltung; maximale basale Breite, die vergleichbar ist mit einer präparierten natürlichen Zahnkrone mit ca. 1 mm subgingival liegendem Kronenrand **(Abb. 29).** Unsere Meistermodelle werden stets ohne Gingivamasken angefertigt, da wir den chirurgisch-prothetisch aufwendig ausgeformten Gingivarand als definierte Begrenzung ins Modell exakt übertragen wollen, wozu resiliente Gingivamasken nicht indiziert sind **(Abb. 30).** Das Zirkon-Kronengerüst wurde gefräst (Cercon ht light, Degudent, Hanau) und mit Keramikmassen verblendet (Cercon ceram Kiss, Degudent, Hanau). Durch das Aufpudern neutraler hochfluoreszierender Keramikmassen auf das Gerüst, können diesem mit minimaler Schichtstärke bereits alle nötigen Lichteigenschaften verliehen werden. Der vorangegangenen Farbnahme im Labor kommt dabei eine entscheidende Bedeutung zu, denn es sind bei Frontzahnkronen bis zu 20 Farben und Mischtöne für die individuelle ästhetische Gestaltung erforderlich **(Abb. 31).** Die Farbnuancen wurden direkt am Patienten bestimmt und in ein ästhetisches Schichtschema übertragen **(Abb. 32).** [3]

Die so angefertigte Krone wurde zementiert und die klinischen Gingivaverhältnisse nach einem Monat in situ als Referenz fotografisch dokumentiert **(Abb. 33).** Kürzlich ist das klinische Follow-Up nach 15 Monaten erfolgt **(Abb. 34):** Das Ergebnis der ästhetischen Rehabilitation mittels Implantat-Einzelzahnkrone nach knöcherner und weichgewebiger Regeneration und Weichteilausformung ist zuverlässig stabil und der Patient mit Ästhetik und Funktion uneingeschränkt zufrieden.

Diskussion/ Fazit

Der vorliegende Patientenfall schildert den detaillierten Behandlungsverlauf einer ästhetischen Frontzahnrehabilitation nach Zahnverlust, Verlust von Teilen des zahntragenden Alveolarfortsatzes aufgrund einer ausgedehnten Zyste und die schrittweise Regeneration von Hart- und Weichgewebe als Voraussetzung für die implantat-chirurgische und -prothetische Therapie. Die Abfolge der Behandlungsschritte, die sich über ein Jahr ausdehnen können, muss

Abb. 34: Follow-Up nach 15 Monaten zeigt einwandfreie biologische und prothetische Bedingungen.

hierbei streng zeitlich koordiniert werden, um Verzögerungen auszuschließen und gerade den biologischen Regenerationsprozessen ausreichend Zeit geben zu können. Das setzt voraus, dass eine umfassende Therapieplanung im Sinne eines standardisierten Protokolls zum Einsatz kommt, welches Meilensteine für die Behandlung vorgibt, die dann dem individuellen Patientenfall angepasst werden. Hierzu werden die chirurgischen, prothetischen und zahntechnischen Arbeitsschritte interdisziplinär am runden Tisch erarbeitet und nach Konsensfindung in einem gemeinsamen Treffen mit dem Patienten erörtert und der Patient über alle Modalitäten aufgeklärt. [4-7]

Unser Patient war von Anfang an über die durchzuführenden Behandlungsschritte informiert. Als Saxophonist hatte die vollständige funktionelle Rehabilitation bei ihm einen existentiellen Stellenwert, weswegen alternative Behandlungsoptionen bereits in der Vorbesprechung mit dem Patienten ausschieden [1-2]. Die Einwilligung des Patienten in solch ein Maximalkonzept, wie es hier vorgestellt wurde, verpflichtet das Behandlungsteam zu planerischem Mehraufwand, einwandfreier Kommunikation an den interdisziplinären Schnittstellen und gegenseitigem Verständnis für die beteiligten Fachdisziplinen.

Abschließend sollen die behandlungstechnischen Meilensteine zusammengefasst werden, die wir als essentiell für die Anwendung des vorgestellten Wiener Ästhetik-Protokolls erachten:

- Detaillierte Kiefermodelle und Fotodokumentation der Ausgangssituation („Datensicherung“)
- Minimalinvasive Zahnentfernung
- Pathologiefreiheit im OP-Gebiet
- 3D-Hartgewebsrekonstruktion
- Druckentlastetes Provisorium
- Prothetisch orientierte Implantatposition (Bohrschablone)
- Ausreichende Weichgewebsrekonstruktion
- Individuelle Gingivaformung
- Individuelles Abutment
- Farbnahme mit Schichtschema
- Zirkonoxid-Gerüst mit Verblendung

Mein Dank gilt dem gesamten Team für die interdisziplinäre Zusammenarbeit. Besonders hervorzuheben sind dabei der prothetisch tätige Kollege Dr. Otto Exenberger und der Zahntechnikermeister Christian Koczy, beide aus Wien.

LITERATUR

[1] Prensky DH, Shapiro GI, Silverman SI. Dental diagnosis and treatment for musicians. Special Care in Dentistry 1986;6(5):198-202

[2] Yeo DKL, Pham TP, Baker J, Porter SAT. Specific orofacial problems experienced by musicians. Review. Australian Dental Journal. 2002;47(1):2-11

[3] Witzel T. Klinische Untersuchung computergestützter Zahnfarbbestimmung im Vergleich zu visueller Abmusterung durch das menschliche Auge. Clinical survey of computer-aided tooth color determination as compared to visual detection by the human eye. 2005. Dissertation Universität Würzburg, Deutschland, urn:nbn:de:bvb:20-opus-11549

[4] Simeone P, De Paoli C, De Paoli S, Leofreddi G, Sgró S. Interdisciplinary treatment planning for single-tooth restorations in the esthetic zone. J Esthet Restor Dent. 2007;19:79-89

[5] Yao J, Li M, Tang H, Wang PL, Zhao YX, McGrath C, Mattheos N. What do patients expect from treatment with dental implants? Perceptions, expectations, and misconceptions: a multicenter study. Clin Oral Impl. Res. 2017;28:261-271

[6] Deeb G, Wheeler B, Jones M, Carrico C, Laskin D, Deeb JG. Public and patient knowledge about dental implants. J Oral Maxillofac Surg. 2017;75(7):1387-1391

[7] Jivraj S, Corrado P, Chee W. An interdisciplinary approach to treatment planning in implant dentistry. British Dental J. 2007;202(1):11-18

AUTOR

Kontaktdaten

mundgerecht
Spezialistenpraxis für Mundgesundheit
Dr. Hajo Peters
Weimarer Strasse 5/21
A-1180 Wien
www.mundgerecht.at

Dr. Hajo Peters

Herr Dr. med. dent. Hajo Peters ist als Zahnarzt und Oralchirurg in Wien in eigener Privatpraxis niedergelassen. Zu seinen klinischen Schwerpunkten gehören die komplexen implantologischen Rehabilitationen im Frontzahnbereich.

Nach seinem Studium an der Privaten Universität Witten/Herdecke (Staatsexamen 1999), war Dr. Hajo Peters dort für weitere zwei Jahre wissenschaftlicher Mitarbeiter in der zahnmedizinischen Fakultät. 2001 promovierte er mit summa cum laude und wechselte an die Charité Berlin, wo er für fünf Jahre in der Abteilung für Oralchirurgie arbeitete. 2004 wurde er nach 3-jähriger universitärer Facharztausbildung zum Oralchirurgen ernannt. Von 2007 bis 2010 war er Gesellschafter in einer kieferchirurgischen Gemeinschaftspraxis in Filderstadt bei Stuttgart. Seit 2010 führt er die Spezialistenpraxis mundgerecht in Wien. Dr. Peters ist national und international als Referent und Autor tätig.

Zusammen mit Prof. Jackowski, Universität Witten/ Herdecke, und Prof. Hölzle, Universität Aachen, ist Dr. Hajo Peters Herausgeber eines chirurgischen Klinikleitfadens, der im August 2017 im Springer-Verlag erschienen und bereits Amazon-Bestseller ist. Dessen Vorgänger (2007 im Elsevier-Verlag erschienen) gehört zur Standardliteratur.

Mitgliedschaften:
- Deutsche Gesellschaft für Implantologie (DGI)
- Deutsche Gesellschaft für Zahn-, Mund- und Kieferheilkunde (DGZMK)
- Arbeitsgemeinschaft Kieferchirurgie (AGKi)
- Arbeitskreis forensische Odontostomatologie (AKFOS)
- Arbeitskreis orale Pathologie und orale Medizin (AKOPOM)
- International Association of Student Clinicians- American Dental Association (SCADA)